

INSTRUCTIONS

OCTOGONES POUR

OCTOPAQUE® UNIVERSEL et MINI-PAQUE

Les octogones pour ces immobilisateurs pédiatriques ne sont qu'un de leurs nombreux éléments. Veuillez consulter attentivement la brochure et la vidéo éducatives incluses "LE SYSTEME OCTOSTOP®" pour immobilisation pédiatrique par Jean A. Vézina M.D., président et conseiller médical de Octostop Inc. Vous y trouverez des informations et suggestions utiles.

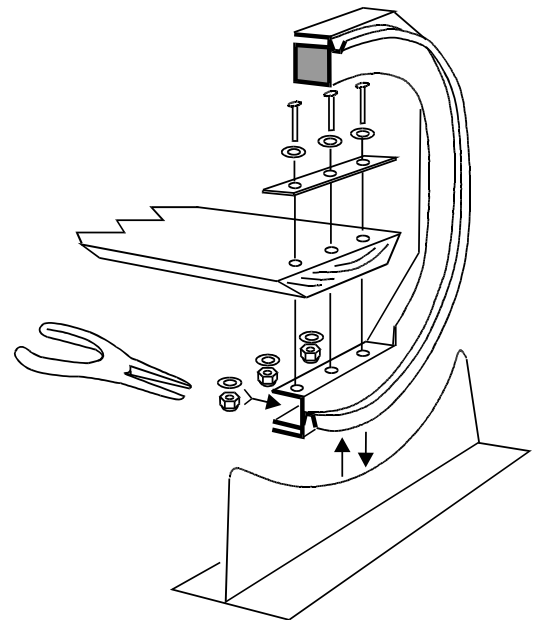
CHOIX DE LA PLANCHE

Nous recommandons du peuplier sec, 1.3 par 16.5 cm, sans nœud et dont les veines sont aussi horizontales que possible (voir schéma). Si elles atteignent 45°, les veines peuvent paraître comme artéfacts. Vérifiez donc en fluoroscopie avant de finir la planche.

- 1- ASSEMBLAGE.** Vis, rondelles, écrous auto-blocants en aluminium, et barres de plastique bleu sont incluses. Pour chaque vis, une rondelle est placée sur la barre bleue tel qu'illustré; une autre va sous le siège de l'octogone; ensuite l'écrou est vissé serré. **Limez toute bavure créée à la tête des vis.**

Vérifiez que les octogones soient parallèles, sinon l'appareil va bercer. En ce cas, corrigez en insérant une cale entre la planche et le siège de l'octogone.

- 2- CONTENTIONS.** Nous suggérons de coller deux bandes de Velcro® autocollant de 2.5 cm sous la planche, sur lesquelles les coussins en "L", les courroies et les couvertures seront fixées. Consultez la brochure pages 3 et 4 pour des suggestions plus détaillées.



AVERTISSEMENT

Doit être utilisé par un personnel compétent, selon des procédures appropriées, et sous la responsabilité d'un médecin.

Les bébés doivent rester constamment sous surveillance immédiate. En aucun temps les malades ne doivent être placés dans une position qui pourrait compromettre leur sécurité. Les signaux de **résonance magnétique** doivent être acquis à deux cm des octogones.

OCTOSTOP® Inc. et son personnel n'assument aucune responsabilité concernant l'emploi, les indications, les conséquences, ou toute situation directe ou indirecte en relation avec ses produits.

PRÉCAUTIONS

GÉNÉRALES

1-Les unités OCTOPAQUE[®] UNIVERSEL et MINI-PAQUE, et leurs techniques, doivent être utilisées sous la responsabilité d'un radiologue ou d'un autre médecin. Dans le doute, le personnel paramédical doit consulter. OCTOSTOP[®] INC. n'assume aucune responsabilité directe ni indirecte concernant l'emploi de ses produits.

**EN RÉSONANCE MAGNÉTIQUE,
UTILISEZ À 2 CM DE
L'OCTOGONE**

2-Les textes ne sont qu'un guide en vue d'un meilleur emploi du SYSTEME OCTOSTOP[®]. On doit s'adapter aux situations particulières et aux usages locaux.

TECHNIQUES

3-N'abandonnez jamais un bébé **seul et sans surveillance**, même immobilisé sur un appareil.

4-Évitez de comprimer les voies respiratoires supérieures en passant toujours courroies et bandages **derrière le cou, jamais par-dessus**, ni trop près sur le menton ou les épaules.

5-**La position verticale** est possible, mais tenez la planchette manuellement avec précaution, ou avec le support vertical, et veillez à ce que le bébé ne glisse pas et ne devienne pas en détresse.

6-Attachez toutes les couvertures et les courroies complètement: elles sont radio-transparentes mais peuvent causer un artéfact si celles sont pliées ou radiographiées "en longueur".

7-Les cassettes à grille fine sont très utiles: elles permettent une exposition très rapide (environ 1/120e de seconde); les lignes sont invisibles si la distance foyer/grille et la perpendicularité sont respectées.

8-Les bords des planchettes sont fragiles: ne les frappez pas. Le bois nu peut absorber des substances opaques. Réparez-le immédiatement au besoin par sablage et application de vernis.

9-Prévenez les contaminations. Désinfectez à l'alcool ou au Zephiran[®].

10-Ne serrez pas (trop) un crâne traumatisé pour ne pas l'aggraver.

11-Un malade ne doit être placé en aucune position qui pourrait compromettre sa sécurité.

RADIOLOGIQUES ET MÉDICALES

12-L'interprétation d'une image et le résultat d'un traitement ou d'une technique sont la seule responsabilité des professionnels en poste.

13-Une petite angulation de C2 sur C3 en profil cervical et une légère déviation de la trachée vers l'arrière et la droite sont normales, vu que la tête est immobilisée en légère flexion.

14-Les tissus mous pré-cervicaux normaux sont souvent très épais.

15-Les veines du bois peuvent paraître en oblique; si vous soupçonnez un artéfact, veuillez radiographier à nouveau avec et sans la planchette et ses accessoires.